Aus der Klinischen Abteilung des Zahnärztlichen Instituts (Vorsteher: Prof. Dr. *O. Müller*) der Universität Basel und der Schulzahnklinik (Direktor: Dr. *M. Gutherz*) der Stadt Basel

Über Vitalamputation unter Anwendung von Calxyl

Inaugural-Dissertation

zur Erlangung der Doktorwürde

der Zahnheilkunde der Hohen Medizinischen Fakultät der Universität Basel

vorgelegt von

Max Roth,
Murgenthal, Aargau

Urban & Schwarzenberg / Berlin und Wien / 1940

Von der medizinischen Fakultät der Universität Basel genehmigt
auf Antrag von Prof. Dr. *O. Müller*

Tag der Promotion: 23. Jänner 1940

R. UNIV.
BIBLIOTHEEK
LEIDEN

Veröffentlicht in der
Zeitschrift für Stomatologie
Heft 18 und 19, 1940

Aus der Klinischen Abteilung des Zahnärztlichen Instituts (Vorsteher: Prof. Dr. *O. Müller*) der Universität Basel und der Schulzahnklinik (Direktor: Dr. *M. Gutherz*) der Stadt Basel

Über Vitalamputation unter Anwendung von Calxyl

Von

Max Roth, Murgenthal, Aargau

(Mit 55 Abbildungen) 616.314.18 089.87.3

Vor nicht allzu langer Zeit hat der Zahnkomplex noch eine bescheidene Stellung außerhalb des Rahmens der wissenschaftlichen Forschung eingenommen. Das Wissen um die Morphologie und Biologie des Zahngebildes und die Erkenntnis seiner Stellung in der Allgemeinmedizin waren noch mangelhaft, als der übrige Organismus bereits Gegenstand fruchtbarer und mannigfaltigster forschender Arbeit war. Erst nachdem die Zahnheilkunde Eingang in die Gesamtmedizin gefunden und sich deren bereits erworbenen Erfahrungen nutzbar gemacht hatte, konnte sie einer raschen Entwicklung entgegensehen. Die Erforschung der dentalen Gewebe beanspruchte hinfort modernste wissenschaftliche Methoden und machte ihre Ergebnisse der Entfaltung der Odontotherapie dienstbar. Was die Konservierung der Zähne anbetrifft, so beschränkte man sich nicht mehr allein auf das Abfüllen kariöser Defekte, sondern man versuchte auch deren Komplikationen, die Schädigungen der Pulpa, therapeutisch anzugehen. Während der Chirurg die reparatorischen und regenerativen Gewebsfähigkeiten bei seinen Eingriffen schon lange zu Hilfe zog, betrachtete der Zahnarzt vorerst die Abwehrmaßnahmen des zarten Pulpagewebes auf phlogogene Reize hin noch als praktisch wertlos und trachtete darnach, die „irreparable" Pulpa nach Möglichkeit zu entfernen und die Wundheilung dem Periodontium zu überlassen.

Dieses Verfahren — die Exstirpationsmethode — befriedigte nicht vollauf, und für die Fälle eines gewissen Indikationsbereiches zog man vielfach die Amputationsmethode vor, unter Verlegung des Operationsfeldes von der Wurzelspitze in die Pulpakammer. Man mein damals, wie auch heute noch, diesem Verfahren mehrfache Vorteile zugute:

Chemische, infektiöse und mechanische Schädigungen der Regio apicalis, die die Heiltendenzen der Zahngewebe beeinträchtigen würden, können umgangen werden; die Gewebskontinuität der Wurzelspitze bleibt intakt und ermöglicht somit eher eine Gesunderhaltung des Periodontiums.

Hinzu kommen das Fehlen von Perforationen und Abbrechen von Extraktionsinstrumenten in den Wurzelkanälen. Die ungünstigen anatomischen Verhältnisse in der Regio ramificationis, die Verzweigungen und Verästelungen der Wurzelpulpa, die Knickungen der Wurzeln, die Beeinträchtigung der Zugänglichkeit durch Dentikel und Sekundärdentin verlieren ihre verhängnisvolle Bedeutung. Der Substanzverlust ist geringer als bei der Pulpektomie und der Überblick über das Operationsfeld besser.

Abb. 1. Nr. 2. $\overline{6}|$.
Beobachtungsdauer 2 Monate, 21 Tage. (Siehe Tabelle.)
Linker Kanal: Eine atypische, aus Dentinsplittern, Kalkkugeln und verkalktem Gewebe bestehende Hartsubstanzbarriere hat sich unmittelbar an der Amputationsstelle gebildet. Atrophische, leukozytär infiltrierte Pulpa, apikalwärts entzündungsfrei und bindegewebig entartet. *Rechter Kanal*: Regelmäßigere Hartsubstanzbarriere; bindegewebig degenerierte, entzundliche Pulpa mit zwei abgekapselten Abszessen.

Trotz dieser Vorteile war die Amputationsmethode lange Zeit im Hintergrunde geblieben und ihren heutigen Platz in der Zahnheilkunde verdankt sie vor allem den methodischen und auf streng wissenschaftlichen Unterlagen aufbauenden Untersuchungen von *C. Davis* (Nebraska), *O. Müller* (Basel) und *W. Hess* (Zürich). Diese Autoren und ihre Schüler begnügten sich nicht nur mehr damit, sich mit einem klinisch symptomlosen Einheilen des pulpalen Wundverbandes zufrieden zu geben, sondern suchten den Verheilungsprozeß durch ein kritisches Studium der Morphologie und der biologischen Vorgänge der dentalen und der paradentalen Gewebe im histologischen Bilde zu erfassen.

Ihr Interesse galt der Ergründung der nach der Amputation sich abspielenden Vorgänge im Bereiche der Wurzelpulpa, des peri- sowie des apikalen Gewebes und der Untersuchung deren Sterilitätsverhältnisse.

Weiterhin suchten sie nach den Faktoren, die eine Umwandlung oder Konservierung des periapikalen Gewebes bedingen.

Abb. 2. Nr. 2. $\overline{6}|$.
Vergrößerung aus Abb. 1.
VP = verkalktes Gewebe; *D* = Dentin; *A* = abgekapselter Abszeß; *P* = eitrig infiltrierte Pulpa.

Diesen Untersuchungen hielt die Mortalamputationsmethode stand, so daß sie sich heute fast allgemein eingebürgert hat.

Zwar ist uns auch in ihr noch keine vollwertige Behandlungsmethode gegeben, und es versteht sich deshalb das eifrige Suchen nach neuen Wegen der Pulpatherapie.

Die Intoleranz des apikalen Periodontiums gegenüber mechanischen, chemischen und bakteriellen Schädigungen von seiten des Wurzelbehandlungsaktes und der Füllmittel, sowie die Lehre von der Fokalinfektion ließen

der Wurzelbehandlungsfrage erhöhte Aufmerksamkeit zuteil werden, und ein tieferes Eindringen in die Biologie der Pulpa und des apikalen Periodontiums hat das Problem der Pulpentherapie in weitgehendem Maße erhellt. Man erkannte die ungünstige Wirkung der protoplasmaschädigenden Medikamente und suchte diese durch gewebsfreundlichere, sogenannte „biologische" Überdeckungsmittel zu ersetzen. Viele gingen noch weiter und glaubten, gestützt auf ihre neuen Untersuchungen über die Reparationsfähigkeiten der Pulpa, in geeigneten Fällen periapikale Schädigungen mit ihren

Abb. 3. Nr. 2. $\overline{6}|$.

Linker Kanal: Keine Barrierenbildung; stark atrophierte, zum Teil amyloid degenerierte Pulpa, eitrig infiltriert mit Abszeßbildung. *Rechter Kanal*: Schwache Barriere aus fibrillärer Hartsubstanz, direkt an der Amputationsstelle. Pulpa atrophisch, eitrig infiltriert.

Folgeerscheinungen durch eine Vitalamputation umgehen zu können, in der Erwartung einer Abheilung und Gesunderhaltung der Restpulpa.

Die Vitalamputation oder Vitalkonservierung bezweckt die Entfernung des Kronenanteils der Pulpa unter Belassung der Restpulpa im vitalen Zustande. Es wird also kein nekrotisches, totes Gewebe zurückgelassen. Hinzu kommt, daß, wie *Csernyei* es fordert, durch Vitalamputation die peri- und intraapikale Zirkulation nicht gestört wird. Auch soll, im Gegensatz zur Exstirpation nach *Groeschels* durch das Vermeiden der Entfernung embryonaler Wurzelbildungsorgane ein Weiterwachsen unausgewachsener Wurzeln möglich sein.

Die äußerst empfindliche Restpulpa darf in keiner Weise weder chemisch noch mechanisch traumatisiert werden, um nicht die weiter unten zu be-

sprechenden Umbauvorgänge zu stören. Verlangt wird eine „biologische", also den Lebenserscheinungen der Zahngewebe entsprechende Behandlungsweise. Vor Koagulation, Korrosion und Kontusion muß die Pulpa bewahrt werden, ebenso vor Infektion.

Ergo schonendste Trepanation unter möglichster Asepsis! Die lebende Pulpa darf weder zeitweilig noch dauernd mit gewebsfeindlichen Stoffen

Abb. 4.
Vergrößerung aus Abb. 3.
Man beachte die eitrige Einschmelzung des Pulpagewebes. Präparatorische Lücken und Risse.

in Berührung treten. Nekrotisierungs- und Ätzmittel scheiden aus, diese schädigen die Pulpazellen und setzen die Widerstandsfähigkeit des Periodontiums herab.

Antiseptische Mittel verhindern die Heilmöglichkeit der Gewebe, fallen also ebenfalls außer Betracht. Nur gewebsfreundliche, „biologische" Stoffe dürfen zur Wundversorgung der vitalen Pulpa verwendet werden.

Von der biologischen Wurzelbehandlung erwarten wir die Unterstützung des Pulpengewebes in seinen Abheilungsmaßnahmen und in seinen Bestrebungen, einen vom Wundquerschnitt aus apikalwärts orientierten hermetischen, knöchernen Abschluß der Restpulpa zu bilden. Hierzu dienen die gebräuchlichsten, auf kalkhaltiger Basis zusammengesetzten Präparate zweifellos als Kalkspender (Dentinsplitter, Elfenbeinsplitter, Calxyl, Vitapulp, Pulpatekt). Der Abheilungspfropf entsteht nicht auf einheitlichem Wege, vielmehr unterscheiden wir drei Arten seiner Genese:

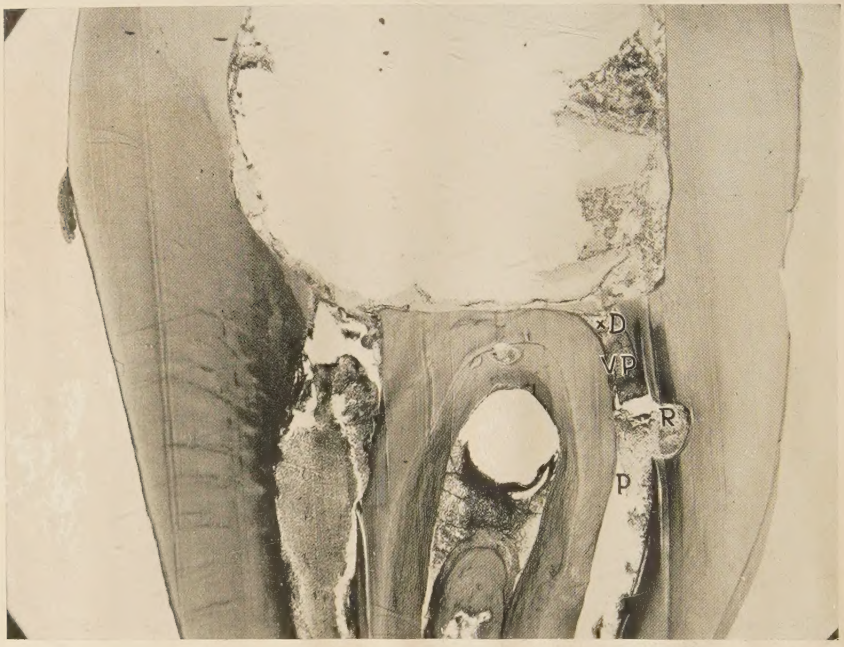

Abb. 5. Nr. 4. $\overline{7}|$.
Beobachtungsdauer 4 Monate, 18 Tage. (Siehe Tabelle.)
Linker Kanal: Sehr schwache, durchbrochene Barriere aus fibrillärer Hartsubstanz. Eitrig eingeschmolzene Pulpa. *Rechter Kanal*: *D* = feine Barriere aus regulärem Dentin; *VP* = verkalktes Pulpagewebe; *R* = Resorption; *P* = entzündungsfreie Pulpa, zum Teil präparatorisch ausgefallen.

1. Bildung hochorganisierter Hartsubstanz (Zahnbein, Knochen, Zement).

2. Passive Verkalkung.

3. Rein bindegewebige Vernarbung.

Ad 1. Das Dentin würde, gleich ob Primär- oder Sekundärdentin — wie neuere Untersuchungen von *Palazzi* dies wieder bestätigen wollen, von präkollagenen Fasern des Pulpenretikulums in Vergesellschaftung mit Odontoblasten gebildet.

Abb. 6.
Vergrößerung der Resorptionsstelle aus Abb. 5.
G = Granulationsgewebe; R = frühere Resorptionsgrenze; A = Apposition von Zement.

Abb. 7.
Vergrößerung von Nr. 4, jedoch einem hier nicht dargestellten Übersichtsbild von Fall Nr. 4 entnommen.
F = Fibroblasten; F' = Übergangsformen; Z = Zementoblastensaum.

Diese Odontoblasten brauchen nun nicht die bei der jugendlichen Entwicklung des Zahnes entstandenen Elemente zu sein, sondern es können sich sekundär Zellen des Pulpenmesenchyms auf dem Wege der Metaplasie zu odontoblastischen Zellen ausdifferenzieren. Die Reaktivierung der Odontoblasten greift bis tief in den Wurzelkanal hinein; ein Kranz von

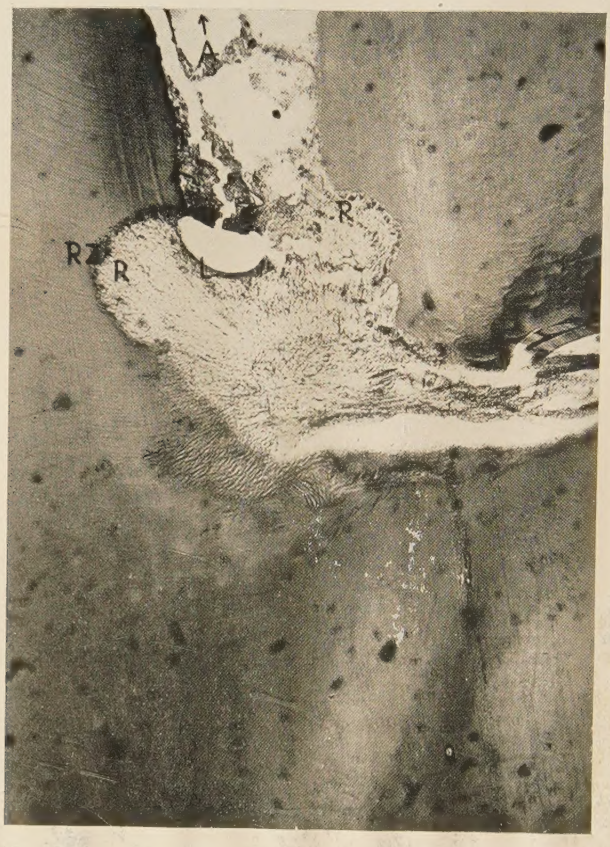

Abb. 8. Nr. 7. | 7.
Beobachtungsdauer 4 Monate, 5 Tage.
A = Amputationsstelle; *L* = Leukozytenwall, darunter normale Pulpa; *RR* = Resorptionsstellen; *RZ* = Riesenzellen. Keine Barrierenbildung.

Odontoblasten u[illegible]tionswunde und erinnert an die [illegible]olle des Epithels, bei der [illegible]andlung die Membranabgeschlossenheit baldmöglichst wieder herzustellen. Diese Odontoblasten, vielleicht unter Mitwirkung der *v. Korff*schen Pulpafasern, bilden einen Dentinmantel, der die Restpulpa sowohl von seiten des Amputationsquerschnittes, als auch von seiten der Kanalwandung einschließt.

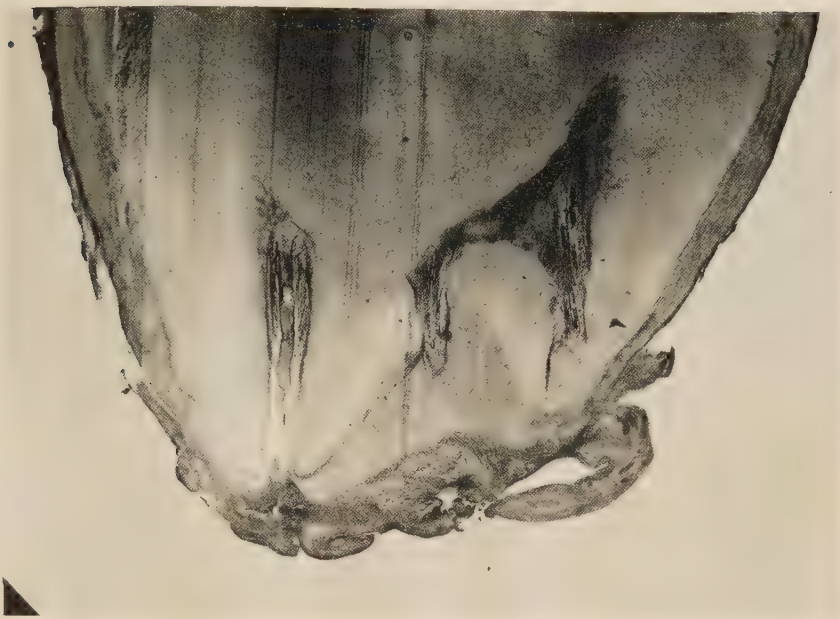

Abb. 9. Nr. 8. $\overline{6}|$. Beobachtungsdauer 2 Monate, 16 Tage.
Apikale Wurzelkanäle mit hyperämischem, entzündungsfreiem Pulpagewebe.
Apikales Periodontium normal.

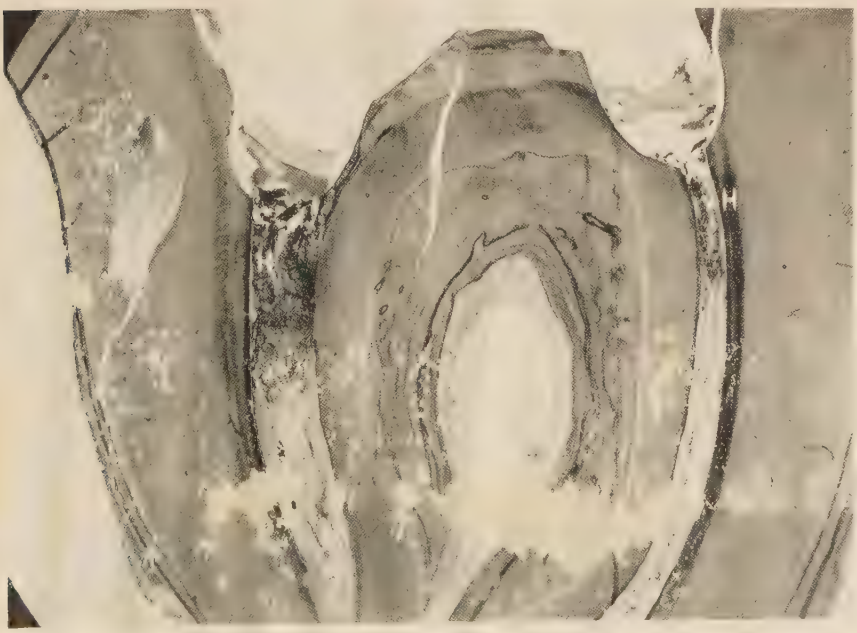

Abb. 10. Nr. 15. $\overline{8}|$. Beobachtungsdauer 4 Monate, 12 Tage.
Linker Kanal: *H* = Hartsubstanzbarriere, unregelmäßig. *Rechter Kanal*: *H'* = regelmäßige Barrierenbildung.

Abb. 11.

Vergrößerung aus Abb. 10.

H = lockere Barriere aus Dentin und verkalktem Gewebe; *D* = Dentinapposition; *P* = eitrig infiltrierte Pulpa.

Abb. 12.

Vergrößerung aus Abb. 10.

D = Dentinbarriere, auf Kanalwände weitergeleitet; *FH* = fibrilläre Hartsubstanz; *J* = eitrige Infiltration; *P* = bindegewebig degenerierte Pulpa mit multiplen verkalkten Gewebsbestandteilen (Kapillaren usw.)

Ad 2. Die passive, pathologische Verkalkung dagegen ist als Ausdruck eines veränderten Stoffwechsels und der damit einhergehenden Änderung des Kolloidzustandes aufzufassen, betrifft also absterbende oder bereits

Abb. 13. Nr. 17. $\left|\overline{s}\right.$.
Beobachtungsdauer 3 Monate, 26 Tage.
A = Amputationsstelle; VP = verkalktes Pulpagewebe (ausgefallen); H = Barriere; R = Resorptionsstelle; VP' = verkalktes Pulpagewebe; A' = Appositionssaum.
Anschließend an den Verkalkungsprozeß (VP) an der Amputationsstelle (A) hat sich in bestimmter Entfernung davon eine starke Hartsubstanzbarriere ausgebildet. Darunter blieb die Pulpa zunächst normal, was die Ausbildung von Resorptions- und Appositionsgewebe deutlich demonstriert. Dem schädigenden Einfluß des Calxyl unterlag später sowohl das Pulpagewebe als auch das Granulationsgewebe unter dem Bilde einer retikulären Atrophie mit anschließender Verkalkung.

abgestorbene, stoffwechselgeschädigte Gewebe, die sich mit Kalk inkrustieren. Auch diese Verkalkungsprozesse finden wir nicht nur an der Wundfläche, sondern öfters auch inmitten des Pulpagewebes.

Auch hier im Zahnmark finden wir das Spiel der An- und Abbauvorgänge; dem Anbau kann eine Resorption vorangehen oder auch nachfolgen.

Gewisse Stellen scheinen zum Anbau prädestiniert. So erweisen sich Dentinsplitter als sogenannte Keimzentren, die durch ihren Reiz auf die Pulpazellen diese in Odontoblasten ausdifferenzieren lassen und sie zum Aufbau veranlassen, vielleicht durch aus dem Implantat resorbierte chemische Stoffe.



Abb. 14.
Vergrößerung aus Abb. 13.
Unregelmäßige Dentinbarriere mit verkalkten Gewebsinklusionen.

Zu erstreben wäre ein hermetischer, knöcherner Abschluß des Pulpenstumpfes mit Gesunderhaltung der jenseits liegenden Pulpa.

Dieser Idealzustand kann wohl in günstigen Fällen erreicht werden; bei infausten Bedingungen jedoch können wir neben mangelhafter Verknöcherung Atrophie des Pulpengewebes oder entzündliche Zustandsbilder vorfinden.

Wir werden nun zu untersuchen haben, was für Faktoren den Heilverlauf fördern oder erschweren können:

Vor allem spielt die genaue Beobachtung der bereits erwähnten Kautelen während des Behandlungsganges mit guter Beherrschung der Technik eine Rolle. Besonders ist bestmögliche Asepsis (Cofferdam!) zu erstreben, da als Wundverband keine antiseptischen Stoffe in Frage kommen.

Abb. 15.
Vergrößerung aus Abb. 13.
Resorptionsgebiet netzförmig atrophiert und verkalkt.

Abb. 16. Nr. 18. $\underline{7}|$.
Beobachtungsdauer 3 Monate, 26 Tage.
DD = Dentin; *FH* = fibrilläre Hartsubstanz; *P* = Retikulär-atrophie der Pulpa; *G* = verkalktes Gewebe.

Abb. 17.

Abb. 18. Nr. 19. $\frac{8}{1}$.
Beobachtungsdauer 3 Monate, 26 Tage.
A = Amputationsstelle; VP = verkalktes Pulpagewebe; D = Dentin; O = vakuolige Degeneration der Odontoblasten: P = atrophische Pulpa.

Ferner kommt der Wahl des Bedeckungsmittels eine wesentliche Bedeutung zu. Dann tragen aber Momente, die den Organismus selbst betreffen, eine nicht zu unterschätzende Rolle, so die morphologischen und physiologischen Verhältnisse der Pulpa, Alter des Zahnes, Alter und Zustand des Zahnträgers.

Abb. 19.
Vergrößerung aus Abb. 18.
FH = fibrilläre Hartsubstanz; *D* = Dentin; *O* = Odontoblasten, degeneriert; *P* = atrophisches Pulpagewebe; *P'* = verkalktes Pulpagewebe von normaler Struktur.

Die Zirkulations- und Ernährungsverhältnisse sind beim jugendlichen Zahn am günstigsten, wir haben es hier mit einer weiten, gefäßreichen Pulpa mit offenem Foramen apicale zu tun, die den zur Dentinbildung und Verkalkung erforderlichen Kalktransport eher gewährleistet. Noch von einem weiteren Gesichtspunkte aus vollzieht sich die Dentinbildung an der jugendlichen Pulpa leichter, indem deren Zellen mit noch embryonalem Charakter eher eine metaplastische Bildung von Odontoblasten zulassen.

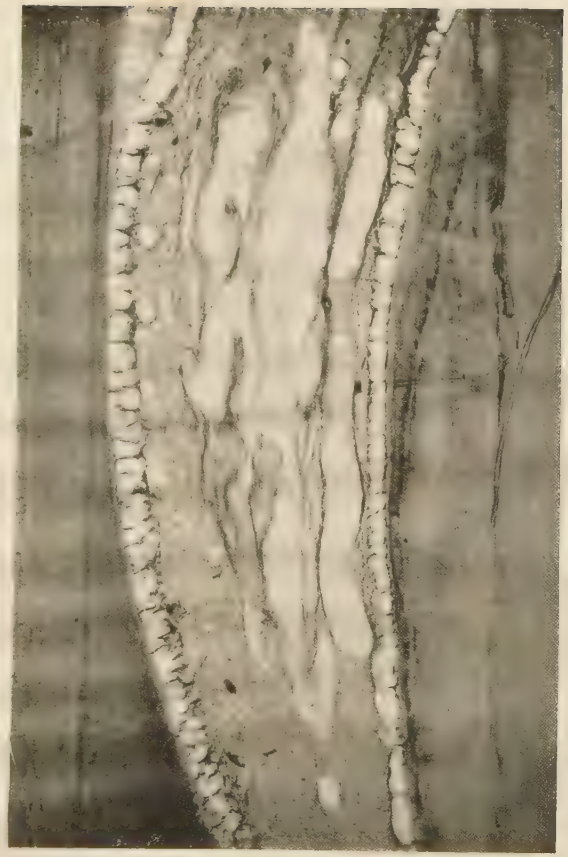

Abb. 20.
Vergrößerung aus Abb. 18.
Hämostatisches Pulpagewebe.

Abb. 21. Nr. 23. $\frac{8}{|}$.
Beobachtungsdauer 3 Monate, 5 Tage.
Keine Barrierenbildung, bloß lockeres Konglomerat von verkalktem Gewebe, Dentinsplittern und Kalkkugeln. Koronalwärts ist das Pulpagewebe eitrig infiltriert. Apikalwärts ausgedehnter Resorptionsbezirk.

Abb. 22.
Vergrößerung aus Abb. 21.

Abb. 23.
Vergrößerung aus Abb. 21.
RRR = Resorptionsstellen mit Riesenzellen und *Howship*schen Lakunen.

Um so ungünstiger liegen die Verhältnisse beim ausgewachsenen Zahn, wo wir verengte Kanäle und Dentikel vorfinden können.

Die Pulpa selbst aber verändert sich während des Lebens im Sinne einer senilen Atrophie, wodurch sie ihrer funktionstüchtigen Elemente verlustig geht. Das Cribrum apicale verengt sich, und Zirkulations- und Stoffwechsel-



R = Riesenzeller

störungen, die dur[illegible]
Gefäße noch ver[illegible]
Abgesehen [illegible] physiol.
Palazzi das Zustandsbild der Pulpa abhän[illegible]
organismus in biologischer und konstitutio[illegible] Hinsicht. Die [illegible]
geschwächt bei Allgemeinleiden wie Le[illegible]ne, Diabetes, Urämie, [illegible]
zeige sich aplastisch und atrophisch bei schweren infektiösen Erkrankungen wie Tuberkulose und bei kachektischen und hypoplastischen Individuen.

Abb. 26. Nr. 23.
= Amputationsstelle; *FH* = fibrilläre Ha
D = Dentin; *P* = sklerotische Pulpa; *PD*

Störungen des Gesamtorganismus könnten metabolische Veränderungen sowie degenerative und sklerifizierende Erscheinungen der Gewebe und der Gefäße des Zahnmarkes verursachen.

Diese durch Allgemeinstörungen bedingten Reaktionen der Pulpa lassen sich jedoch nur auf unklare Weise voraussehen, um so mehr als eine sichere klinische Feststellung des Status praesens (Art und Grad der Infektion, Pulpenalteration usw.) unmöglich ist.



Abb. 25.
...rung aus Abb. 24.
... Riesenzellen; *H* = *Howship*sche L...kunen;
...ung der Fibroblasten in Resorptionszellen.
... auf dem Bilde deutlich verfolg... werden
... rech...

...den wir noch eine
...r infizierten Pulpa
...n, a... ist auch hier schon
...neren und äußeren
...erst die Prognose
...eren a... Gew...bezustand
... absolu... ...rk... sich festzustellen
...ir doch, daß die klinische Diagnose mit der
...n und röntgenolo... ...en nicht immer übereinstimmt. So deckte
... nach *Greths* Untersuchungen ... klinische Diagnose auf Pulpitis acuta partialis serosa bloß in 22·5% mit dem histologischen Befund, in 16% fand er geringere histologische Veränderungen vor wie Hyperämie und seröse

...rtsubstanz:
...= Prädentin.

Abb. 27. Nr. 26. $\overline{7}$|.
Beobachtungsdauer 3 Monate, 22 Tage.
Deutliche Dentinbarrieren sichtbar.

Abb. 28. Nr. 26.
Vergrößerung aus Abb. 27.
FH = fibrilläre Hartsubstanz; *D* = Dentin; *PD* = Prädentin; *P* = Pulpa, netzförmig atrophiert.

Abb. 29. Nr. 26.
RR = Resorptionen.

Durchtränkung. Auch *Hoffmann* stellte in einigen, klinisch auf Pulpitis chronica diagnostizierten Fällen histologisch eine bloße Hyperämie fest.

Die klinische Unterscheidung in Pulpitis coronalis und radicularis und in die chronischen Formen ist oft unzuverlässig.

Abb. 30. Nr. 26.
Vergrößerung aus Abb. 2
B = Barriere, bestehend aus Kalkkonkrementen, ver
splittern; *R* = Resorptionsgrenze; *Z* = Zement
gewebig enta



Abb. 33.
Vergrößerung aus Ab
= atrophisches Pulpagewebe; *NO* = norm
VO = vakuolig degenerierter Ode

Die Möglichkeit ei
Pulpa hat jedo
wir werden schon
Pulpa auf diese Behan
ansprechen

Erinnern wir uns a
doch selbst eine
Zustande geringfügig ve
a eine
ngsmöglich
wurde.

Abb. 31. Nr. 34. 4/1.
Beobachtungsdauer 3 Monate, 13 Tage.
Die Dentinbarriere hat sich in beachtenswertem Abstand von der Amputationsstelle entfernt ausgebildet.

Abb. 32.
Vergrößerung aus Abb. 31.
A = Amputationsstelle; *VP* = verkalktes Pulpagewebe; *FH* = fibrilläre Hartsubstanz; *D* = Dentin; *VO* = vakuolig degenerierter Odontoblastensaum; *NO* = normaler Odontoblastensaum.

b. 31.
naler Odontoblastensaum:
ntoblastensaum.

Abb. 34. Nr. 34.
Die Hartsubstanzbarriere ist weit unter der Amputationsstelle zur Ausbildung gekommen.

Umstritten ist noch die Frage der Indikationsstellung. Die Ansichten hierüber gehen bei den verschiedenen Autoren auseinander; nur darin herrscht Einstimmigkeit, daß sich die Indikation nicht auf total entzündete, oder, wenn auch nur teilweise, eitrig infiltrierte Pulpen ausdehnen soll.

Abb. 35.
Vergrößerung aus Abb. 34.
VP = Konglomerat von verkalktem Pulpengewebe, Dentinsplittern, Kalkkugeln (Calxyl); *FH* = fibrilläre Hartsubstanz; *D* = Dentin, unregelmäßig kanalisiert, mit Gewebseinschlüssen; *VG* = verkalkter Gewebsbezirk, in Hartsubstanz eingekapselt; *P* = atrophische Pulpa.

Währenddem vorsichtigere Anhänger die Vitalpulpotomie nur an gesunden Zähnen, bei welchen aus irgendwelchen Gründen eine Wurzelbehandlung vorgenommen werden muß, oder an Zähnen mit traumatisch freigelegter, vorher gesunder Pulpa anwenden, gehen andere weiter und halten auch die Indikation bei Pulpitis partialis serosa oder auch bei pro-

liferierender, chronischer Pulpitis als gerechtfertigt. Viele reden der Behandlung der Milchzähne mit schon zum Teil resorbierten Wurzeln oder von Zähnen mit noch nicht abgeschlossenem Wurzelwachstum das Wort, wobei im letzteren Falle einerseits ein Weiterwachsen der Wurzeln für möglich, andrerseits für ausgeschlossen gehalten wird.

Abb. 36.
Vergrößerung aus Abb. 35.

Meine Arbeit soll nun mithelfen, etwas Klarheit in die Frage zu bringen, inwieweit von der Vitalamputationsmethode bei Pulpitis partialis serosa — und zwar bei Erwachsenen — Erfolg erwartet werden kann.

Über die Behandlung jugendlicher Zähne, wo die Verhältnisse also noch günstiger liegen, haben für intakte Pulpen *P. Müller* (Basel) und *Kundert* (Zürich), für infizierte *Hoffmann* (Zürich) Arbeiten veröffentlicht. *Kundert* amputierte 60 Zähne, meist 6-Jahrmolaren, in 90% von Kindern

Abb. 37. Nr. 41. $\lfloor\frac{8}{}$.
Beobachtungsdauer 3 Monate, 19 Tage.
H = Barriere aus fibrillärer Hartsubstanz; *D* = Dentinapposition an Kanalwandung; *VG* = verkalkter Gewebsanteil; *P* = bindegewebig entartete Pulpa; *O* = Odontoblastensaum.

Abb. 38.
Vergrößerung aus Abb. 37.

unter zwölf Jahren. Sämtliche Zähne waren intakt oder leicht kariös, die Pulpa gesund.

Er fand:

histologischen Erfolg in	84·3% der Fälle,
klinischen Erfolg in	97·0% der Fälle,
röntgenologischen Erfolg in	100·0% der Fälle.

Abb. 30. Nr. 42. | 9.

Beobachtungsdauer 3 Monate, 3 Tage.
Gut ausgebildete Dentinbarriere, unmittelbar an Amputationsstelle.
FH = fibrilläre Hartsubstanz; *D* = Dentin; *O* = Odontoblasten, vakuolig entartet; *P* = Pulpa, retikulär atrophiert.

P. Müller stellte seine Untersuchungen an 6-Jahrmolaren von Kindern zwischen 9 und 13 Jahren an. Sämtliche Zähne waren klinisch reaktionslos. In 6 von 30 Fällen fand er Leukozyteninfiltration.

Hoffmanns Untersuchungen bezogen sich auf Zähne mit Pulpitis acuta partialis in 85% von Patienten unter 20 Jahren. Seine Schlußuntersuchungen ergaben:

histologischen Erfolg in . . . . . 80·0% der Fälle,
klinischen Erfolg in . . . . . 81·5% der Fälle,
röntgenologischen Erfolg in . . . . . 88·5% der Fälle.

Calxyl

Es wurde schon vor 25 Jahren von *Hermann* (Frankfurt) hergestellt und für alle Arten der Pulpaerkrankungen verwendet. Nach *Hermann* entspräche es allen bekannten Anforderungen, die von einem biologischen Wurzel-

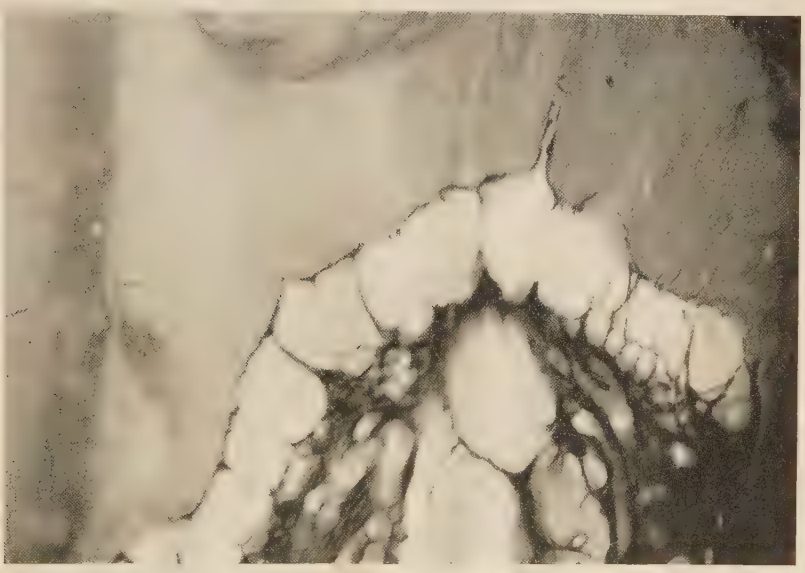

Abb. 40.
Vergrößerung der Barriere aus Abb. 39.

füllmittel verlangt werden: Starke antiseptische Wirkung mit gleichzeitiger Gewebsverträglichkeit, gute Einführ- und Entfernbarkeit, nicht verfärbend, entzündungshemmend, zu Knochen-Dentin- und Zementbildung anreizend, wirtschaftlich usw.

Es besteht in der Hauptsache aus einer wässerigen Aufschwemmung von Kalziumhydroxyd mit einem die Gewebszuträglichkeit verbessernden Zusatz von Na HCO_3, Na Cl, Ca Cl_2 und KCl.

Calxyl ist nun allerdings nicht so reizlos, wie es *Hermann* preist; so macht die Injektion einer Calxylaufschwemmung am Kaninchenohr nach zwei Tagen eine Verätzung. Auch werden wir sehen, daß die Pulpa erst in dem Moment verkalkt, da ihre Vitalität durch Calxyl herabgesetzt ist.

Calxyl sei nach seinem Hersteller diffusionsfähig, durchdringe also Dentin und Zement auf osmotischem Wege.

Calxyl ist stark basisch, sein pH-Wert liegt bei 9·0, derjenige der normalen Pulpa bei 7·4 (*Csernyei*), wogegen die entzündete Pulpa sauer reagiert. Diese Azidität soll durch das alkalische Calxyl neutralisiert werden.

Abb. 41.
Vergrößerung aus Abb. 39.
Pulpa netzförmig atrophiert. Bindegewebs- and Kapillarstränge.

Eigene Untersuchungen.

A. Klinisch und röntgenologische Untersuchungen.

Vitalamputiert wurden 48 Zähne, 37 von Erwachsenen, 11 von jugendlichen Patienten unter 18 Jahren.

Das Untersuchungsmaterial stammte von Patienten der konservierenden Abteilung des Zahnärztlichen Institutes der Universität und in vier Fällen der Schulzahnklinik Basel.

Abb. 42.
Diese Vergrößerung bildet die Fortsetzung zu Abb. 41 in apikaler Richtung. Das Pulpagewebe zeigt hier keine Retikuläratrophie mehr.

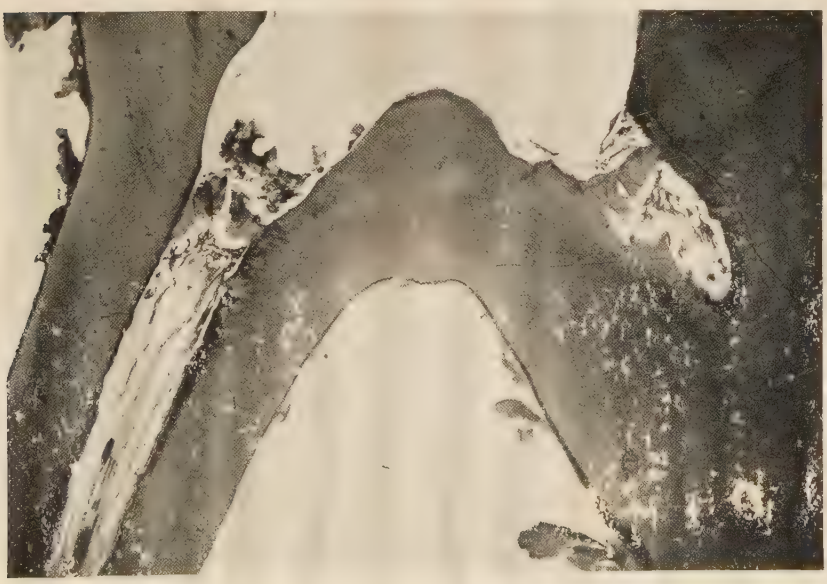

Abb. 43. Nr. 43. $\frac{6}{}$.
Beobachtungsdauer 3 Monate, 17 Tage.
Ausbildung von Dentinbarrieren (in Hartsubstanz des linken Kanals präparatorischer Riß). Beide Pulpen atrophisch.

Kontrollnummer	Name	Alter und Geschlecht	Durchgemachte Krankheiten	Gegenwärtiger Zustand	Zahn	Diagnose
1	St. P.	25 ♂		chronischer Magenkatarrh	$\underline{\lvert 6}$	leichte ziehende Schmerzen auf kalt
2	H. W.	18 ♂		gesund	$\overline{6\rvert}$	leichte Schmerzen auf kalt
3	H. W.	18 ♂		,,	$\overline{8\rvert}$	do.
4	M. L.	23 ♀		,,	$\overline{7\rvert}$	do.
5	R. F.	37 ♀		,,	$\underline{\lvert 8}$	do.
6	V. W.	27 ♂	Sepsis	,,	$\underline{8\rvert}$	do.
7	wie Fall 5				$\underline{\lvert 7}$	do.
8	J. L.	12 ♀		,,	$\overline{6\rvert}$	tiefe Zahnhalskaries
9	B. A.	24 ♂		,,	$\underline{\lvert 6}$	Schmerzen auf kalt
10	wie Fall 9				$\underline{6\rvert}$	do.
11	v. A. P.	22 ♂		,,	$\underline{6\rvert}$	leichte Schmerzen auf kalt
12	B. M.-Th.	15 ♀		,,	$\overline{6\rvert}$	Schmerzen auf kalt
13	B. H.	14 ♂		,,	$\underline{\lvert 5}$	do.
14	Tr. A.	22 ♀	Poliomyelitis	,,	$\underline{4\rvert}$	do.
15	L. A.	33 ♂		,,	$\overline{8\rvert}$	Schmerzen auf kalt
16	G. E.	20 ♂	Polyarthritis, Endocarditis	Herzinsuffiz.	$\underline{\lvert 4}$	do.
17	B. P.	24 ♀	Sepsis	,,	$\overline{8\rvert}$	do.
18	wie Fall 17				$\underline{7\rvert}$	Schmerzen auf kalt, etwas auf warm

Amputation	Klinischer Befund nach der Amputation	Schlußdiagnose	Dauer der Beobachtung (Monate)	Bemerkungen	Extraktion
24. 11. 38	8 Stunden lang anschließend an Amp. Schmerzen	o. B.	3½		
25. 11. 38	o. B.	,,	2, 2/3		15. 2. 39
28. 11. 38	vage vereinzelte Schmerzen, in den ersten Tagen etwas Klopfempfindlichkeit	,,	2, 2/3		
6. 12. 38	o. B.	,,	4, 2/3		24. 4. 39
7. 12. 38	etwas perkussionsempfindlich	,,	4, 1/3		
13. 12. 38	,,	,,	5		
14. 12. 38	,,	,,	4	Füllung herausgefallen, neue Wurzelfüllung mit Calxyl (!)	19. 4. 39
15. 12. 38	o. B.	,,	2, 2/3		3. 3. 39
20. 12. 38	,,	,,	4		
20. 12. 38	,,	,,	4		
21. 12. 38	,,	,,	4		
16. 1. 39	,,	,,	9		
17. 1. 39	,,	,,	3		
17. 1. 39	,,	Perkussion 21. 2. 39	1	Perforation, Wurzelfüllung nach O. Müller, worauf reaktionslos	
18. 1. 39	,,	o. B.	4, 1/3		30. 5. 39
19. 1. 39	etwas perkussionsempfindlich (23. 1. 39)	,,	3, 1/3		
20. 1. 39	nach Behandlung oft vage Schmerzen	,,	4		16. 5. 39
20. 1. 39	,,	,,	4		16. 5. 39

Kontrollnummer	Name	Alter und Geschlecht	Durchgemachte Krankheiten	Gegenwärtiger Zustand	Zahn	Diagnose
19	wie Fall 17				$\frac{8}{\|}$	Schmerzen auf kalt
20	R. A.	39 ♀	Scharlach, Pleuritis, Tbc., Peritonitis, Oophoritis, Monoarthritis	Neurasthenie	$\|\overline{6}$	do.
21	S. E.	17 ♀	Otitis media	gesund	$\overline{6}\|$	leichte Schmerzen auf kalt
22	P. E.	22 ♀		,,	$\|\overline{6}$	Schmerzen auf kalt
23	G. F.	32 ♂		,,	$\frac{8}{\|}$	do.
24	wie Fall 15				$\frac{4}{\|}$	do.
25	F. E.	64 ♂	Sinusitis maxillaris sinistra	,,		do.
26	M. P.	23 ♂	Diphtherie, Otitis media	,,	$\overline{7}\|$	do.
27	M. G.	16½ ♂		,,	$\|\overline{7}$	do.
28	wie Fall 27				$\overline{6}\|$	do.
29	S. J.	46 ♂	Ulcus ventriculi	,,	$\overline{6}\|$	do.
30	F. O.	25 ♂	Diphtherie	,,	$\|\frac{4}{\|}$	do.
31	L. F.	32 ♂		,,	$\|\frac{6}{\|}$	do.
32	M. D.	12 ♀	Diphtherie, Scharlach, Masern, Darm-Tbc.	,,	$\|\overline{6}$	do.
33	S. M.	43 ♀	Polyarthritis, Neuritis	Herzinsuffiz.	$\overline{5}\|$	do.

Amputation	Klinischer Befund nach der Amputation	Schlußdiagnose	Dauer der Beobachtung (Monate)	Bemerkungen	Extraktion
20. 1. 39	nach Behandlung oft vage Schmerzen	o. B.	4		16. 5. 39
21. 1. 39	o. B.	,,	4		
23. 1. 39	,,	,,	9		
23. 1. 39	am 23. 1. 39 nachts stechende Schmerzen (apikale Druckempfindlichkeit)	,,	3		
23. 1. 39	o. B.	,,	3		28. 4. 39
24. 1. 39	einmal Schmerzen auf Temperaturunterschied	,,	4		
26. 1. 39	o. B.	,,	3		
2. 2. 39	,,	,,	3, 2/3	im April 39 einmal Schmerzen auf kalt	24. 5. 39
3. 2. 39	,,	,,	4		30. 5. 39
3. 2. 39	,,	,,	4		
4. 2. 39	perkussionsempfindlich (3. 3. 1939)	,,	3, 2/3		
7. 2. 39	nach 2 Tagen kurze Zeit etwas perkussionsempfindlich				
8. 2. 39			8		
8. 2. 39	o. B.	,,	3½		
8. 2. 39	,,	,,		25. 5. 39: zu Stiftverankerung Exstirpation gemacht; Kanaleingänge waren obliteriert	

Kontrollnummer	Name	Alter und Geschlecht	durchgemachte Krankheiten	Gegenwärtiger Zustand	Zahn	Diagnose
34	V. E.	15 ♀	Epilepsie, Tbc. pulm.	gesund	$\underline{4}\|$	leichte Schmerzen auf kalt
35	Sp. A.	26 ♀		,,	$\|\underline{8}$	Schmerzen auf kalt
36	wie Fall 33				$\overline{4}\|$	Caries superfic.
37	wie Fall 33				$\|\overline{4}$	,, ,,
38	wie Fall 33				$\|\overline{7}$	,, ,,
39	wie Fall 32				$\overline{6}\|$	,, ,,
40	K. R.	38 ♀	Scharlach, Masern, Appendektomie	,,	$\|\underline{7}$	Schmerzen auf kalt
41	wie Fall 40				$\|\underline{8}$	Schmerzen auf kalt und warm
42	wie Fall 32				$\|\underline{6}$	Caries superfic.
43	wie Fall 32				$\underline{6}\|$	,, ,,
44	M. M.	40 ♀		,,	$\|\overline{7}$	Schmerzen auf kalt
45	B. J.	25 ♀	Pyelonephritis	,,	$\overline{7}\|$	do.
46	wie Fall 45				$\|\overline{7}$	Leichte Schmerzen auf kalt
47	wie Fall 45				$\underline{8}\|$	do.
48	E. J.	23 ♀		,,	$\|\overline{7}$	Schmerzen auf kalt

Amputation	Klinischer Befund nach der Amputation	Schlußdiagnose	Dauer der Beobachtung (Monate)	Bemerkungen	Extraktion
10. 2. 39	o. B.	o. B.	3½		23. 5. 39
10. 2. 39	,,	,,	4		
14. 2. 39	,,	,,	8		
14. 2. 39	,,	,,	8		
14. 2. 39	,,	,,	8		
16. 2. 39	,,	,,	3, 2/3		7. 6. 39
18. 2. 39	3 Wochen nach Amputation Schmerzen auf kalt und warm	,,	3, 2/3		
18. 2. 39		,,	3, 2/3		6. 6. 39
21. 2. 39	o. B.	,,	3		24. 5. 39
21. 2. 39	,,	,,	3½		7. 6. 39
22. 2. 39	anfangs perkussionsempfindlich	,,	3, 1/3		
24. 2. 39	o. B.	,,	3		30. 5. 39
3. 3. 39	,,	,,	3		30. 5. 39
4. 3. 39	,,	,,	3		
13. 3. 39		periodontitische Schmerzen, perkussionsempfindlich	8 Tage	auf Wunsch der Patientin Extraktion	21. 3. 39

Die Aufgabe war, pulpitische Zähne, wenn möglich Erwachsener, zu amputieren. Es kamen vornehmlich solche in Betracht, die wohl auf kalt, aber nie auf warm reagiert hatten.

Der Amputation ging die Aufnahme der Anamnese und des Status praesens voraus.

Abb. 44.
Vergrößerung aus Abb. 43 (linker Kanal).
Übergang des atrophischen in normales Pulpengewebe. Multiple Gewebsverkalkungen.

Nach Lokalanästhesie mit 2 bis 4 cm³ Panthesin 1% mit Adrenalinzusatz und nach Entfernen alles kariösen Zahnmaterials wurde das Operationsfeld mit Cofferdam abgedeckt und mit 3%igem H_2O_2, 70%igem Alkohol und Solutio Iodi spirituosa 1% gereinigt.

Die Amputation wurde vorsichtig, unter Vermeidung stärkerer mechanischer oder thermischer Schädigung der Restpulpen mit sterilen Instrumenten

Abb. 45. Abb. 46.

Abb. 45. (Vgl. Abb. 43.)
Röntgenbild, aufgenommen nach der Extraktion. Durch Verschattung sind an zwei Kanälen die Barrieren deutlich sichtbar.

Abb. 46. Nr. 39. $\overline{6}|$.
Beobachtungsdauer 3 Monate, 22 Tage.
Beide Wurzeln zeigen im Röntgenbild Hartsubstanzbarrieren.

Abb. 47. Nr. 46. $|\underline{7}$.
Beobachtungsdauer 3 Monate.
Ausbildung guter Dentinbarrieren, im linken Kanal auf der Höhe der Amputationsstelle. Links atrophische, rechts normale Pulpa.

ausgeführt. Die Kronenpulpa wurde vollständig entfernt, die Kanaleingänge etwas erweitert, ohne sie zu sondieren.

Um einen engen Kontakt der Calxylpaste mit der Restpulpa zu ermöglichen, wurden Blutungen mit 3%igem H_2O_2 gestillt. Mit dem Aseptor nach Dr. *Riedener* wurde die Pulpakammer ausgewaschen und mit Calxylpaste

Abb. 48.
Vergrößerung aus Abb. 47.
FH = fibrilläre Hartsubstanz; *D* = Dentin; *VO* = vakuolige Degeneration der Odontoblastenschicht; *P* = atrophische Pulpa.

sorgfältig überdeckt. Dann Abschluß mit Calxine, Dralasteinzement und eventuell Amalgamfüllung. Anschließend Röntgenkontrolle.

Nach wenigen Tagen wurde der klinische Befund aufgenommen. Klinische und röntgenologische Nachkontrolle nach einem Monat und weiterhin unmittelbar vor der Extraktion, die frühestens nach drei Monaten vorgenommen wurde. Für Zähne, die nicht extrahiert wurden, lag der Zeitpunkt

der Schlußuntersuchung ebenfalls hinter dem dritten Monat nach der Amputation.

Resultate der klinischen und röntgenologischen Untersuchungen.

Von den 48 behandelten Zähnen waren nach der Amputation 34 symptomlos, bei der Schlußuntersuchung 47 = 98% (siehe Tabelle).

Abb. 49.
Vergrößerung aus Abb. 47.
FH = fibrilläre Hartsubstanz; *D* = Dentin; *O* = spindelförmig entartete Odontoblasten; *P* = Pulpagewebe, zum Teil bindegewebig alteriert.

Röntgenologisch war der Apex in 100% der Fälle normal, teilweise war eine Hartsubstanzbarriere im Wurzelkanal festzustellen (Abb. 45 u. 46).

B. Histologische Untersuchungen.

Nicht sämtliche amputierten Zähne konnten extrahiert werden, da erhaltungswürdige, reaktionslos gebliebene nicht der Zange geopfert sein wollten.

Extrahiert und histologisch untersucht wurden 19 Zähne, wovon einer (Fall Nr. 48) zufolge heftiger Schmerzen bereits acht Tage nach der Amputation zur Extraktion kam.

Zur übersichtlichen Darstellung der histologischen Verhältnisse der 38 untersuchten Wurzelkanäle — die Klassifizierung bezieht sich deshalb

Abb. 50. Nr. 46.
Starke Hartsubstanzbarriere.

auf die Kanäle, nicht auf die Zähne, weil die Resultate an den verschiedenen Wurzeln desselben Zahnes unterschiedlich sein können — halten wir uns an folgende Gruppierung:

I. Gruppe: Eine gute, hermetisch abschließende Hartsubstanzbarriere aus fibrillärer Hartsubstanz und Dentin ist ausgebildet. Dieser Gruppe lassen sich von den 38 untersuchten Kanälen 25 einordnen.

1. Untergruppe (8 Kanäle):

Das ganze Pulpagewebe ist normal (Abb. 28, 49). Die Odontoblasten sind gut erhalten. Zu dieser Gruppe gehören die einzigen sechs vorgefundenen

Fälle, wo die zur Bildung der Barriere aus dem Pulpengewebe neu entstandenen, unmittelbar unter dieser liegenden Odontoblasten erhalten geblieben sind.

Es scheint, daß hier die Abwehrleistung gegen die gewebsschädigende Wirkung des Calxyls besonders vorzüglich gewesen ist und daß sich die Rest-

Abb. 51.
Vergrößerung aus Abb. 50.
P = apikales, normales Pulpagewebe; *Z* = Zementapposition nach Dentinresorption.

pulpa durch schnelle und solide Ausbildung einer Hartsubstanzbarriere vor der weiteren ungünstigen Einwirkung des $Ca(OH)_2$ hat schützen können.

2. Untergruppe (9 Kanäle):

Die unter der Barriere liegende Pulpa ist bindegewebig entartet, netzförmig atrophiert, oder auch autolysiert und verkalkt (Abb. 39, 43).

Apikale Pulpa = normal.

3. Untergruppe (6 Kanäle):

Koronalwärts gelegenes Pulpagewebe wie in Untergruppe 2 alteriert (Abb. 13, 17, 18, 31)

Apikale Pulpa leicht atrophisch.

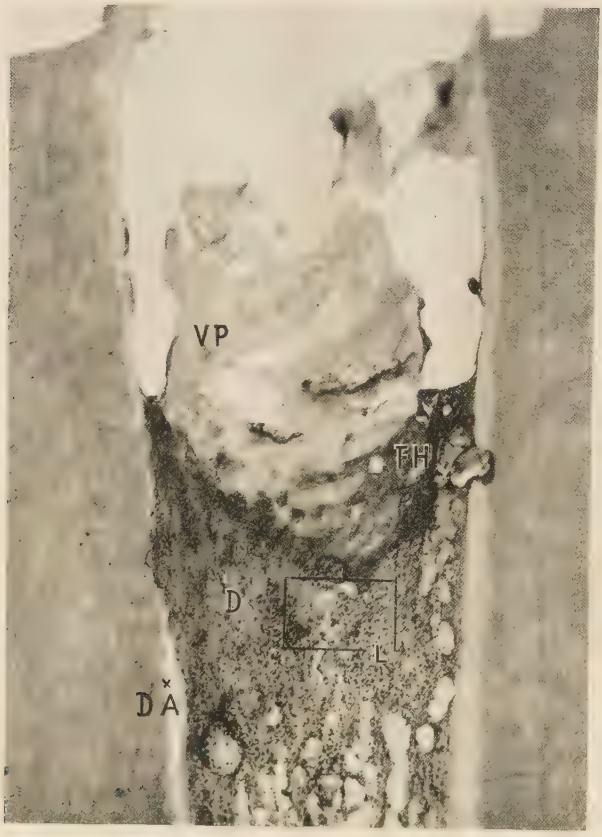

Abb. 52.
Vergrößerung aus Abb. 50.
VP = verkalktes Pulpagewebe; *FH* = fibrilläre Hartsubstanz; *D* = Dentin; *DA* = Dentinapposition; *L* = Leukozyten, in Barriere eingeschlossen.

4. Untergruppe (2 Kanäle):

Leukozyteninfiltration, in Verkalkungsprozeß einbezogen (Abb. 52).

Apikale Pulpa normal.

II. Gruppe: Die Barriere besteht aus unterbrochener, teilweise schlecht verkalkter Dentinschicht. Darunter eine mehr oder minder dichte Zone verkalkten Gewebes.

1. Untergruppe (2 Kanäle):

Pulpa normal.

2. Untergruppe (3 Kanäle):

Pulpagewebe unter Barriere leukozytär infiltriert, teilweise Abszeßbildung (Abb. 16).

Apikale Pulpa normal.

III. Gruppe: Barriere besteht bloß aus fibrillärer Hartsubstanz. Dentinapposition an Kanalwandung.

1. Untergruppe (1 Kanal):

Pulpa leicht atrophisch (Abb. 38).



Abb. 53.
Vergrößerung aus Abb. 52.
Verkalkte Leukozyten in Dentinbarriere eingeschlossen.

IV. Gruppe: Barriere besteht bloß aus Konglomerat von fibrillärer Hartsubstanz, Dentinsplittern, verkalktem Gewebe und Calxylkugeln.

1. Untergruppe (1 Kanal):

Pulpa normal.

2. Untergruppe (2 Kanäle):

Pulpagewebe unter Barriere bindegewebig oder autolysiert und verkalkt (Abb. 30).

Apikale Pulpa leicht bindegewebig verändert.

3. Untergruppe (1 Kanal):

Pulpa unter Barriere bindegewebig, schließt Abszesse ein.

Apikale Pulpa normal.

V. Gruppe: Keine Barrierenbildung.

1. Untergruppe (1 Kanal):

Unter der Amputationsstelle ist das Pulpengewebe autolysiert und verkalkt.

Abb. 54. Nr. 48. $\overline{|7}$.
Beobachtungsdauer 8 Tage.
Pulpagewebe ausgefallen. Kanalwandungen von amorpher Hartsubstanz ausgekleidet (vgl. Abb. 55).

Apikale Pulpa normal.

2. Untergruppe (2 Kanäle):

Pulpa unter der Amputationsstelle eitrig infiltriert (Abb. 21).

Apikale Pulpa normal.

Zusammenfassung

1. Von den 38 untersuchten Wurzelkanälen zeigte sich das apikale Pulpagewebe bei der histologischen Untersuchung in sämtlichen Fällen ent-

zündungsfrei, in 29 normal, in 9 Fällen leicht bindegewebig oder atrophisch.

2. Kanäle ein und desselben Zahnes oder verschiedener Zähne desselben Patienten zeigten oft unterschiedliche Bilder (Abb. 5, 47).

3. Das Pulpengewebe unter der Barriere zeigte normale Verhältnisse oder die verschiedensten Formen und Grade der Alteration (einfache Atrophie,

Abb. 55.
Vergrößerung aus Abb. 54.
Kanal im Querschnitt getroffen. Die Kalkauskleidung des Kanals ist teils resorbiert. Als Auflagerung imponiert ein bizarres, zentripetalausstrahlendes Geflecht von Kalkspießen.

bindegewebige Entartung, retikuläre, zum Teil auch umschriebene amyloide Degeneration, Autolyse, Verkalkung, Rundzelleninfiltration, Abszeßbildung) (Abb. 2).

4. Die Odontoblasten, besonders die sekundär-metaplastisch ausgebildeten Formen, waren meist verkümmert; häufig zeigten sie das Bild einer vakuoligen Degeneration (Abb. 19, 31, 39, 48).

5. Die Kanalwandungen waren oft teils diffus, teils umschrieben resorbiert. Zum Teil ist der Gewebsdefekt durch Hartsubstanzapposition wieder repariert worden.

Von den 38 Kanälen zeigten 14 Resorptionserscheinungen (37%). Davon wiesen im Barrierengebiet 4 Kanäle Resorption ohne (Abb. 8, 23) und 4 Kanäle Resorption mit teilweiser (Abb. 13, 30) und 1 Kanal Resorption mit vollständiger Apposition (Abb. 6) auf.

Dentinresorption im apikalen Pulpenanteil fand sich in 4 Fällen vor. An die Resorption schloß sich hier bezeichnenderweise in allen 4 Fällen Hartsubstanzapposition an. Davon wurde in 3 Fällen die ganze Resorptionsfläche durch Neuanlagerung repariert (Abb. 51). In einem einzigen Falle war Dentinresorption sowohl am koronalen, als auch am apikalen Ende der Pulpa zu beobachten.

6. In den meisten Fällen hat sich eine Hartsubstanzbarriere ausgebildet. Diese besteht in der Regel aus fibrillärer Hartsubstanz und Dentin, vereinzelt aber auch nur aus nekrotischem verkalktem Gewebsmaterial. In 3 Fällen ist eine Barrierenbildung überhaupt ausgeblieben.

Die Barriere liegt gewöhnlich vom Amputationsquerschnitt apikalwärts entfernt im Gewebe. In wenigen Fällen findet sie sich direkt an der Amputationsstelle (Abb. 3, 18, 23, 42, 48). In diesen Fällen ist die Pulpa sehr widerstands- und regenerationsfähig gewesen, so daß sie der Calxylwirkung nirgendwo unterlegen ist.

7. Die Barrieren weisen nur selten jene regelmäßige, geordnete Struktur auf, wie sie *P. Müller* an jugendlichen Pulpen vorgefunden hat. Die Pulpa neigt bei Erwachsenen viel eher zu Atrophien verschiedenster Art als beim jugendlichen Patienten mit gut vaskularisiertem, relativ unverbrauchtem und bildungskräftigem Gewebe. Auch fällt die Tatsache, daß die Pulpa des Erwachsenen bereits involutiven Charakter hat, ins Gewicht. Demzufolge sind, wie zu erwarten war, die Resultate der vorliegenden Arbeit weniger erfolgreich ausgefallen als derjenigen *P. Müllers*.

8. Calxyl wirkt gewebsschädigend, nekrotisierend. Es darf nicht als „biologisches" gewebsfreundliches Wurzelfüllmittel bezeichnet werden, wie dies vielfach geschieht. Ebenso falsch ist es, streng betrachtet, von einer „Vitalkonservierung mit Calxyl" zu sprechen. Das Pulpagewebe verliert ja größtenteils seine Integrität, es „verschorft" zum Teil und meist ist es bloß die apikale Pulpa, die ihre Vitalität wahren kann.

9. Unter dem Calxyleinfluß unterliegt das Pulpengewebe von der Amputationsstelle weg apikalwärts eventuell bis tief in den Kanal hinein (Abb. 32) einer Nekrose mit anschließender, passiver Verkalkung. Es ist denkbar, daß diese Kalzifikationsschicht eine weitere Calxyldiffusion mehr oder minder wirksam blockiert und das darunterliegende Zellgewebe vorläufig vor weiterer Zerstörung schützt. An irgendeiner Stelle, wo die diffusionsbedingte Konzentrationsabnahme des Calxyls derart ist, daß es die reparatorischen und formativen Fähigkeiten der Pulpa nicht zu beeinträchtigen vermag, kommt es zur Ausbildung einer Hartsubstanzbarriere, die das

koronalwärts liegende, noch vital gebliebene Gewebe vom Blutkreislauf und somit von der Ernährungsmöglichkeit abdrosselt. Es nekrotisiert und verkalkt dementsprechend, da es der Barriere gegen das Calxyldepot vorgelagert ist. Wird die Barriere nicht genügend schnell gebildet und ist sie von unausreichender Kompaktheit, so kann sie eine weitere Diffusion in das ihr untergelagerte Zellgewebe nicht aufhalten und wir finden wiederum Nekrosen, Nekrobiosen und Degenerationen verschiedenster Art bis zur ausgedehnten Verkalkung (Abb. 13, 15).

10. Gesetzmäßigkeiten des pulpalen Heilverlaufes und Gewebszustandsbildes in bezug auf Abhängigkeit von der Gesundheitslage und Konstitution des Organismus konnten keine festgelegt werden.

Schrifttum. Csernyei: Untersuchungen über die physikalisch-chemischen Eigenschaften der Zahnpulpa. Wasserstoffionenkonzentration der Pulpa unter pathogenen Verhältnissen. Dtsch. Mschr. Zahnhk. 1933, H. 21. — *Feldmann*: Neue Wege in der Therapie von Zähnen mit entzündeter Pulpa. Vjschr. Zahnhk. 1932. — *Ders.*: Die plastischen Fähigkeiten der Pulpa. Z. Stomat. 1934. — *Ders.*: Die reparativen Fähigkeiten der Pulpa. Z. Stomat. 1933. — *Fischer G.*: Biologische Grundlagen zur Wurzelbehandlung. Z. Stomat. 1932. — *Flohr*: Biologische Wurzelbehandlung. Zahnärztl. Rdsch. 1936. — *Gottlieb, Orban, Stein*: Die Wurzelbehandlung bei lebender Pulpa. Z. Stomat. 1933. — *Greth*: Zur Frage der Indikation der biologischen aseptischen Amputationsmethode. Dtsch. zahnärztl. Wschr. 1933. — *Ders.*: Die Diagnostik der Pulpitis acuta partialis serosa und ihre Bedeutung für die biologischen Amputationsverfahren. Dtsch. zahnärztl. Wschr. 1936. — *Ders.*: Diagnostik der Pulpaerkrankungen. Sammlung Meusser 1923. — *Groeschels*: Klinische und röntgenologische Untersuchungen nach Exstirpation, bzw. Amputation der Pulpa bleibender Zähne mit noch nicht vollendetem Wurzelwachstum. Dtsch. zahnärztl. Wschr. 1935. — *Ders.*: Pulpa- und Wurzelbehandlung an bleibenden Zähnen vor Abschluß des Wurzelwachstums. Sammlung Meusser 1937, H. 28. — *Hellner*: Die chirurgische Behandlung der Pulpitis. Z. Stomat. 1933. — *Hermann*: Biologische Wurzelbehandlung, 25 Jahre Forschungen, Vergleiche und Ergebnisse. Frankfurt a. Main 1936. — *Hess*: Die Pulpaamputation als selbständige Wurzelbehandlungsmethode. D. Z. i. V. 1925. — *Ders.*: Die Behandlung der lebenden Pulpa. Normale und Patho-Histologie. Schweiz. Mschr. Zahnhk. 1937. — *Ders.*: Pulpaüberkappung, Vitalamputation und Mortalamputation als Faktoren der Prophylaxe der dentalen Herdinfektion. Zahnärztl. Rdsch. 1938, Nr. 3, 4, 5. — *Hoffmann M.*: Die Vitalamputation mit Calxyl bei entzündeten Pulpen. Schweiz. Mschr. Zahnhk. 1939, H. 2. — *Kundert*: Die reparativen Fähigkeiten der Pulpa bei der Vitalamputation mit Calxyl. Schweiz. Mschr. Zahnhk. 1937. — *Müller O.*: Beitrag zur Histologie der amputierten Pulpa. Vjschr. Zahnhk. 1920. — *Ders.*: Über die Pulpaamputation. Zahnärztl. Rdsch. 1931. — *Ders.*: Über die Pulpaamputation. Z. Stomat. 1935. — *Ders.*: Wurzelfüllung in Zähnen mit vitaler Pulpa. Fschr. Zahnhk. 1933. — *Ders.*: Die Wurzelfüllung. IX. Internationaler Zahnärztekongreß. Wien 1936, Bd. I. — *Ders.*: Verletzungen der Pulpa und Überkappung mit Elfenbein. Z. Stomat. 1938, H. 12, 13. — *Müller P.*: Über die Vitalamputation mit Calxyl. Diss. Basel 1939. — *Münch*: Über die Vorgänge bei der Kalkeinlagerung in die Pulpa. Zahnärztl. Rdsch. 1932. — *Neuwirt*: Die reparativen Fähigkeiten der Pulpa. Z. Stomat. 1933. — *Palazzi S.*: Organ- und Systemerkrankungen und deren Beziehungen zur Pulpa. Dtsch. zahnärztl. Mschr. u. K. 1938, H. 12. — *Ders.*: Neue Forschungen über die Histogenese des Dentins. Schweiz. Mschr. Zahnhk. 1939, H. 6. — *Rebel*: Beiträge zur Pulpaamputation. Vjschr. Zahnhk. 1932. — *Ders.*: Wege und Ziele der Pulpa- und Wurzelbehandlung. IX. Internationaler Zahnärztekongreß. Wien 1936. Bd. I. — *Tietze*: Welchen Wert hat die Berücksichtigung der Wasserstoffionenkonzentration bei der Herstellung von Wurzel- und Amputationspasten. Dtsch. zahnärztl. Wschr. 1936. — *Zajfe*: Über die chirurgische Pulpaamputation. Diss. Basel 1936. — *Zeltner*: Die Vitalamputation der Pulpa unter Bedeckung der Wurzelpulpen mit Elfenbein. Z. Stomat. 1938.

Lebenslauf

Ich, *Max Roth*, wurde am 31. Mai 1914 in Buchs (Aarau) geboren. Daselbst durchlief ich die Primarschule und anschließend in Aarau die Bezirksschule und das Gymnasium, wo ich 1934 das Reifezeugnis erlangte. In Genf absolvierte ich meine vorklinischen Semester und Examen und studierte anschließend Zahnheilkunde an der Universität Basel. Hier bestand ich im Herbst 1938 die Staatsprüfung für Zahnärzte. Seither bin ich Assistent an der Klinischen Abteilung des Zahnärztlichen Instituts der Universität Basel.

An dieser Stelle sei meinem Lehrer, Herrn Prof. Dr. *O. Müller*, für seine vielseitige Hilfe und Förderung der vorliegenden Arbeit mein verbindlichster Dank ausgesprochen. Ebenso seien meines herzlichen Dankes versichert Herr Dr. *Gutherz*, Direktor der Basler Schulzahnklinik, für seine freundliche Überweisung von Patienten, ferner Fräulein *B. Meuli* für die Herstellung der histologischen Präparate und Fräulein *G. Havrlik* für die Anfertigung der Röntgenbilder und Photographien.

Druck R. Spies & Co. Wien